

**ФГБОУ ВО «РОССИЙСКИЙ УНИВЕРСИТЕТ МЕДИЦИНЫ»
МИНЗДРАВА РОССИИ
Научно-образовательный институт
клинической медицины им. Н.А. Семашко**

**XVII Общероссийский медицинский конгресс
«ПАЛЛИАТИВНАЯ МЕДИЦИНА В ЗДРАВООХРАНЕНИИ
РОССИЙСКОЙ ФЕДЕРАЦИИ»**

Результаты комбинированного лечения пациентов с нерезектабельными опухолями поджелудочной железы методом необратимой электропорации

Панченков Д.Н., Астахов Д.А.

Москва, 2026

МЕТОДЫ ЛОКАЛЬНОЙ ДЕСТРУКЦИИ

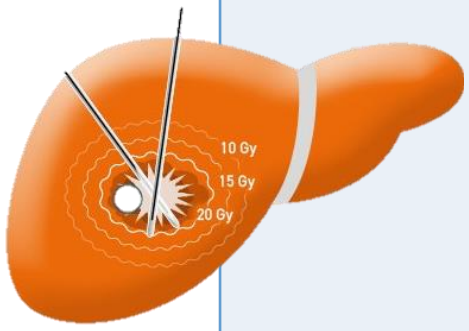

Абляция	Температурная	Радиочастотная абляция (РЧА), Микроволновая абляция
		Лазерная абляция
		Фокусированный ультразвук высокой интенсивности
		Криоабляция
	Нетемпературная	Электропорация
		Фотодинамическая терапия

Хирургия ⟶ Абляция

Необратимая электропорация

метод абляции мягких тканей, использующий нетепловую энергию в виде коротких микросекундных импульсов локализованных электрических полей высокого напряжения

Механизм возникновения нанопор

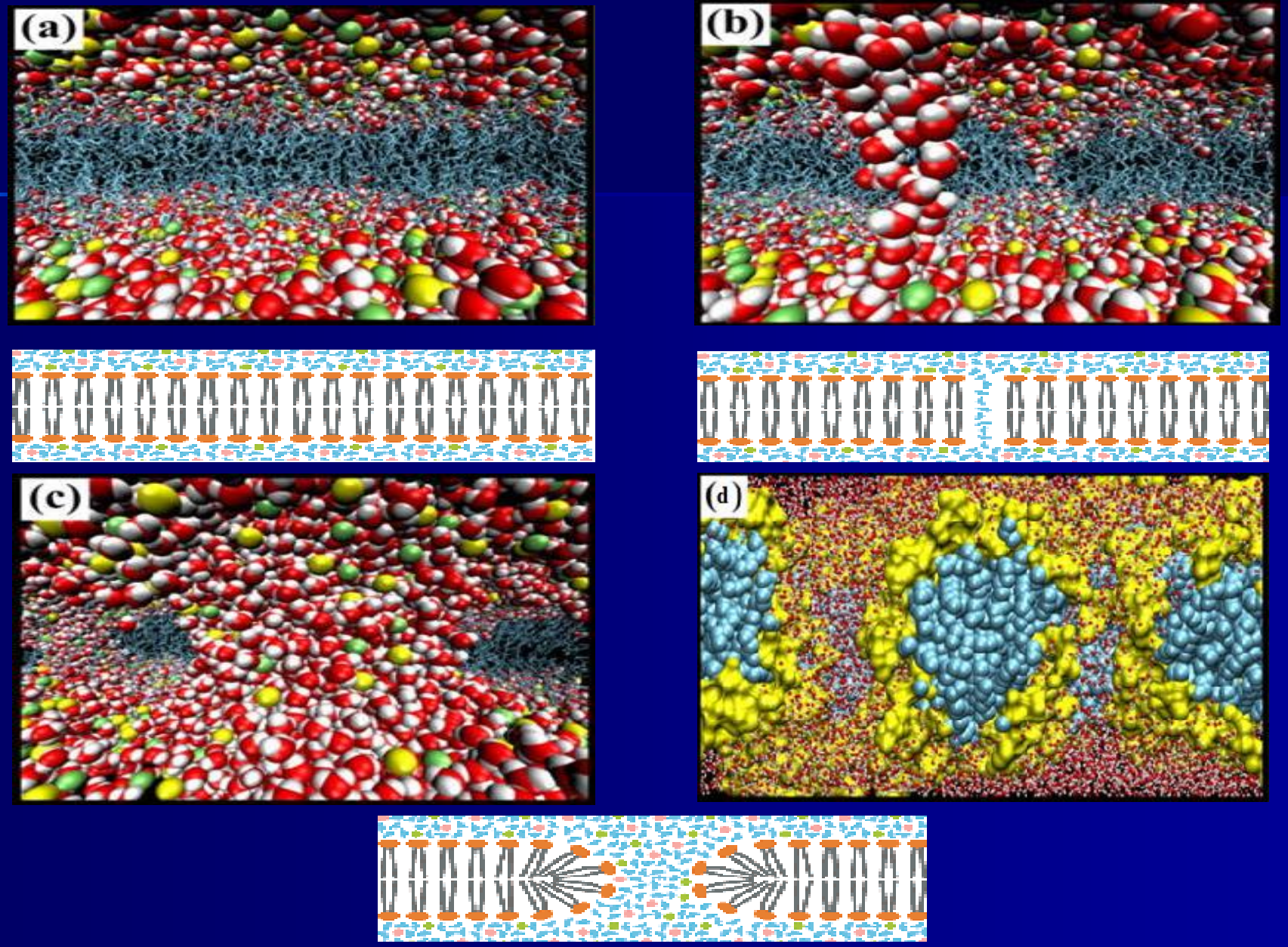

Механизм возникновения нанопор

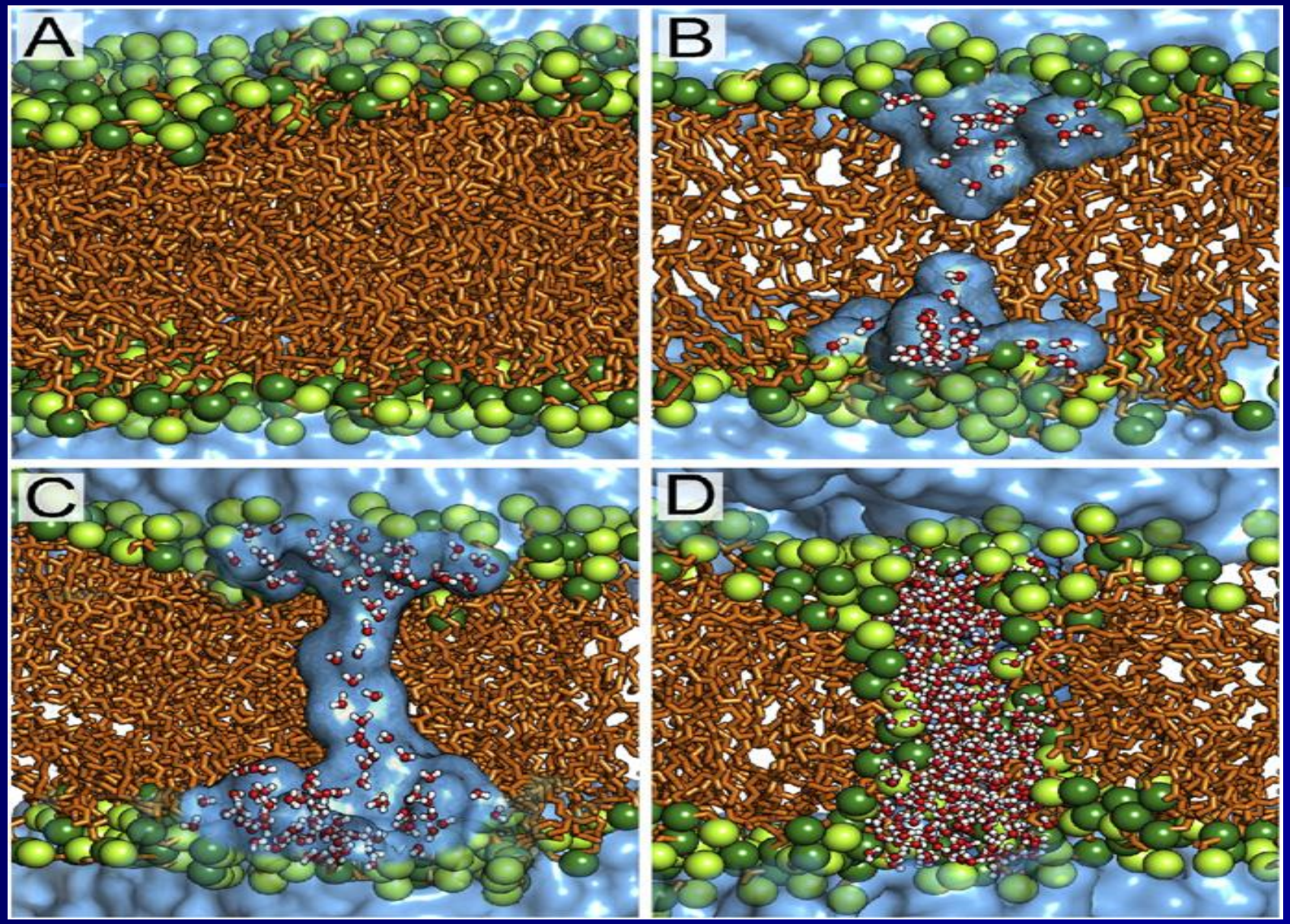

Возможные механизмы клеточной гибели

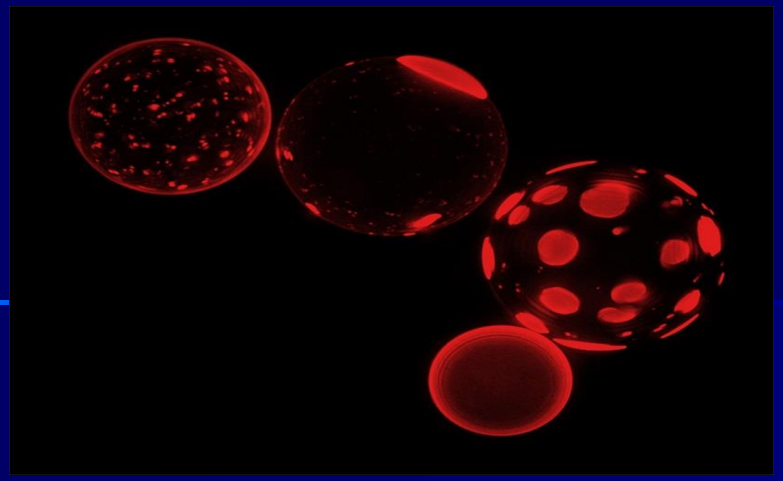

1. Непосредственное повреждение мембраны при возникновении суперкрупных критичных пор

2. Повреждение мембран при нарушении колоидно-осмотического равновесия вследствие необратимых изменений концентраций ионов, проникающих через множество стабильных нанопор (биохимический арест)

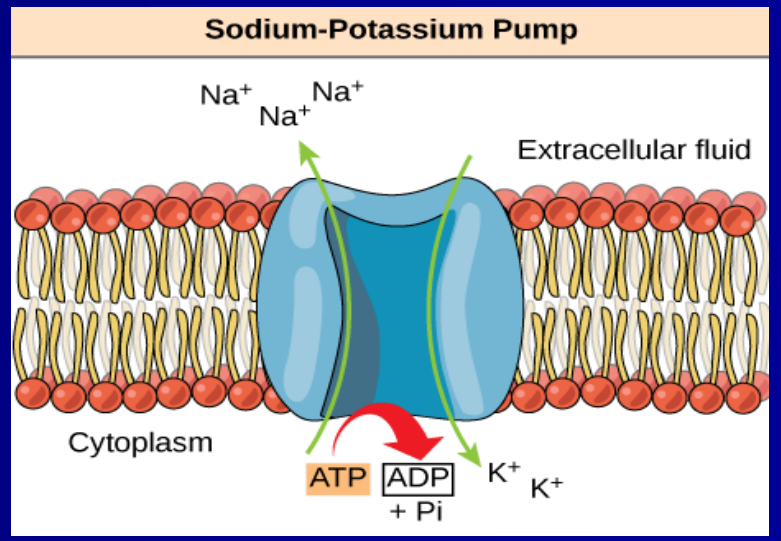

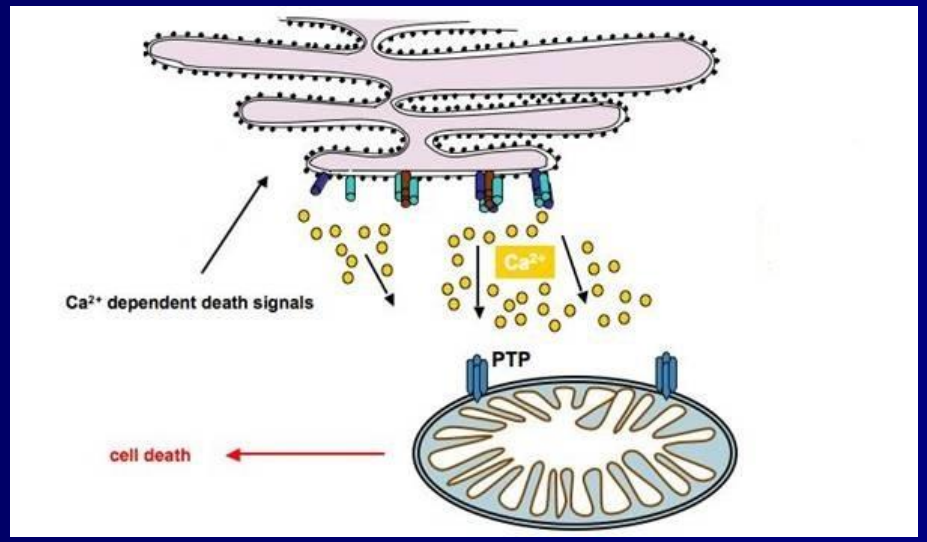

3 митохондриально индуцированный

Отличительные особенности необратимой электропорации

- Отсутствие термического компонента
- Возникновение новых клеток на месте погибших в результате апоптоза, в то время как при других методах локального воздействия возникает обширный некроз с замещением соединительной тканью
- Серьезным преимуществом является незаинтересованность тубулярных структур. Сохраняет критические структуры, такие как сосуды и протоки.
- Преодолевает эффект «радиатора».
- Минимальные проявления болевого синдрома в послеоперационном периоде
- Совместимый и постоянный мониторинг с помощью КТ / УЗИ
- Не препятствует другим методам лечения. Может потенцировать химиотерапию

Результаты исследований

Необратимой электропорации в эксперименте

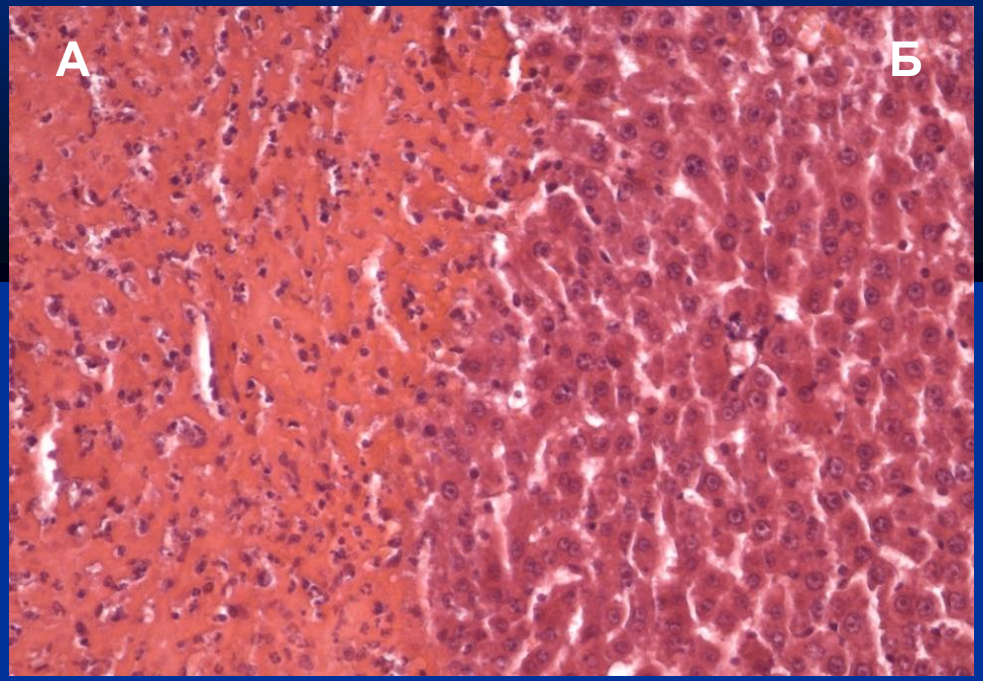

Печень. Окраска гематоксилином и эозином, х 200,

В 1000 В/см.

А - зона абляции (необратимой электропорации);

Б - неизмененная ткань печени

Наблюдается четкая граница раздела между аблированной тканью и нормальной тканью печени

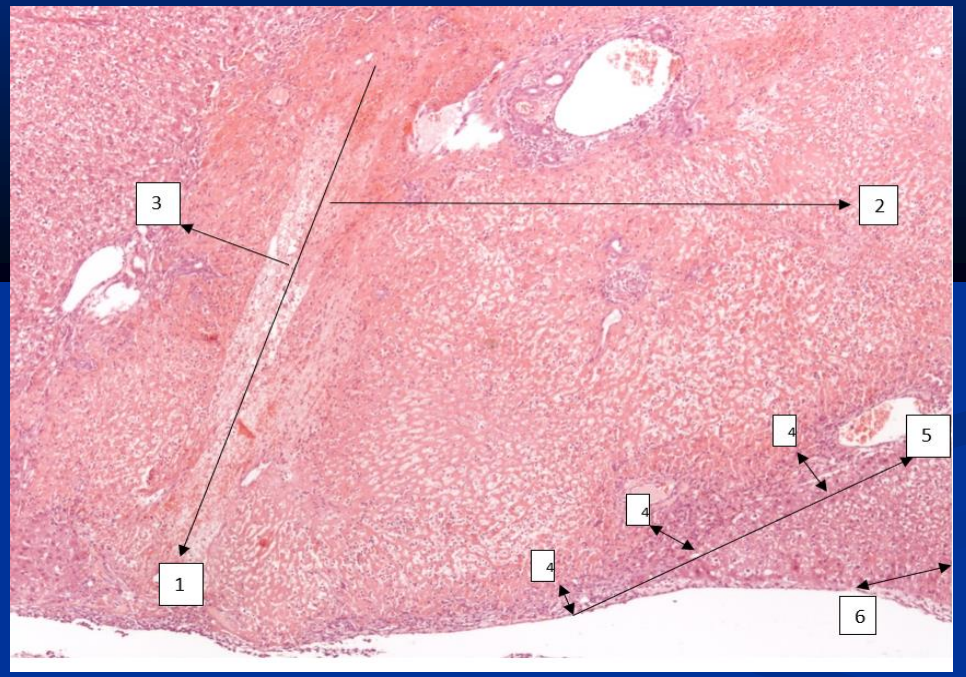

Печень. Окраска гематоксилин эозин, х 40,Е 1000 В/см.

1 - трек от электрода; 2 - направление до 2-го электрода (зона коагуляционного некроза и порации); 3 - зона коагуляционного некроза (электропорации) в направлении от электрода на периферию; 4 - лимфо-лейкоцитарная инфильтрация; 5 - область между некрозом и электропорацией; 6 - область восстановления нормальной структуры балок.

Эффекты необратимой электропорации

1 день	3 дня	7 дней	14 дней

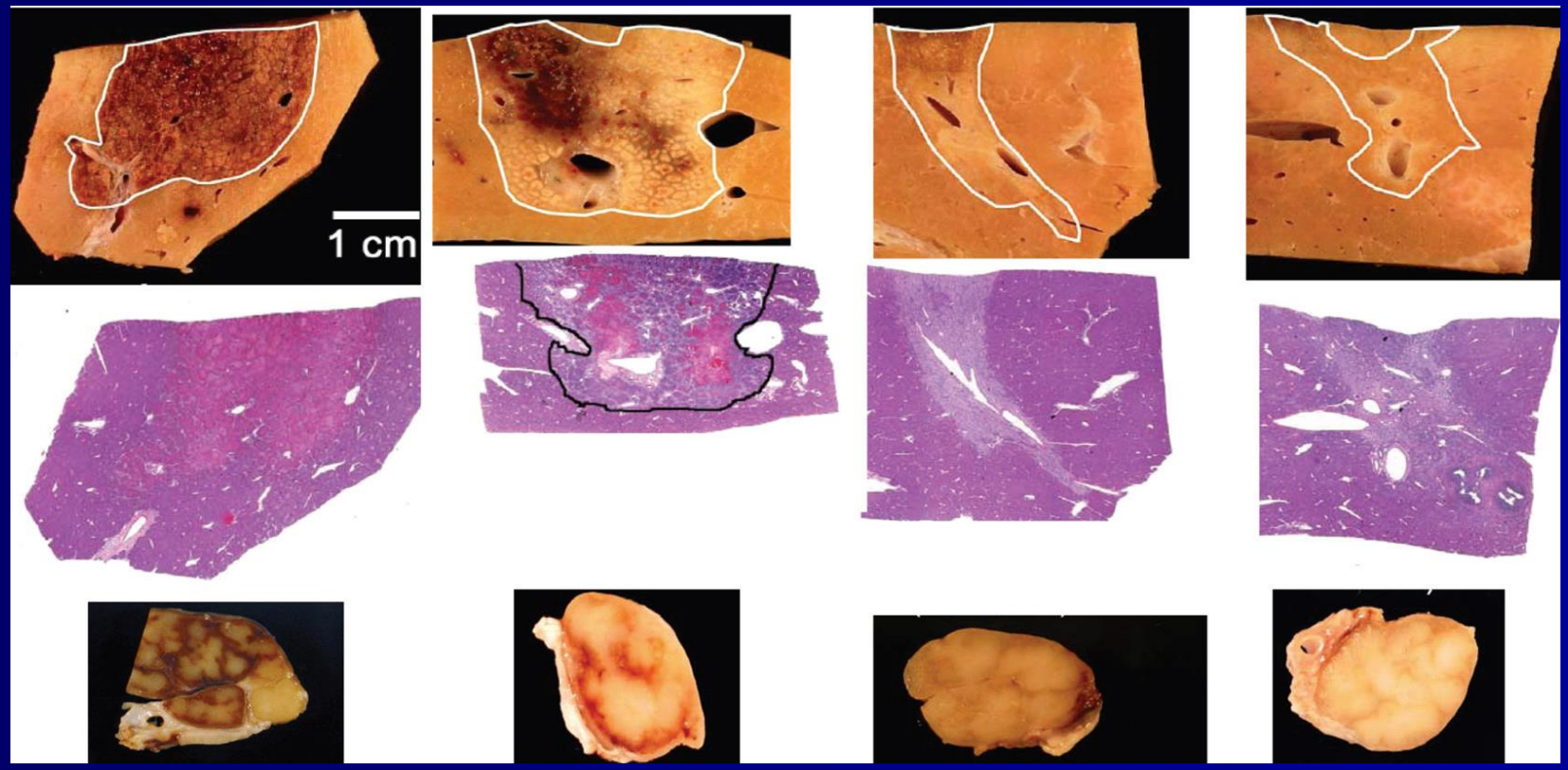

Prof. Panchenkov D. N., M.D., PhD., Head of the laboratory of minimally invasive surgery of A.I. Evdokimov Moscow State University of Medicine and Dentistry

Внешний вид приборов необратимой электропорации

Система Нанонож совмещенная с кардиомонитором







Cliniporator® *VITAE*



Возможный оперативный доступ

- Чрезкожный доступ под УЗИ и КТ контролем



- Под лапароскопическим контролем

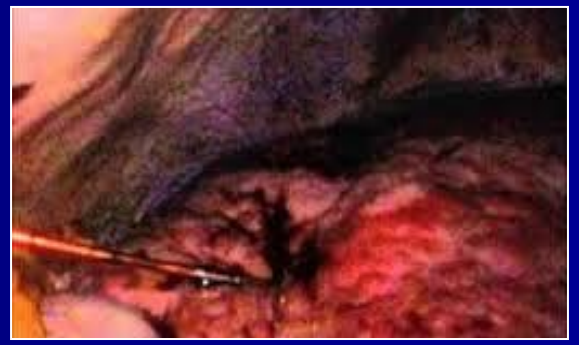

- Лапаротомия

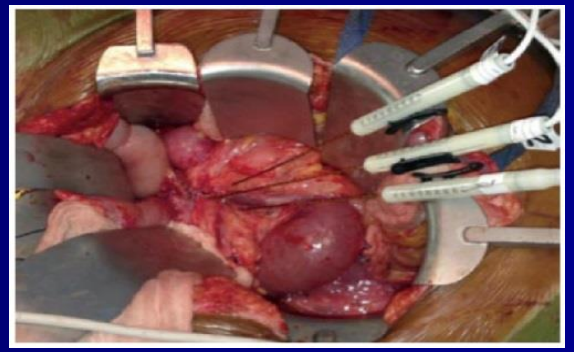

Prof. Panchenkov D. N., M.D., PhD., Head of the laboratory of minimally invasive surgery of A.I. Evdokimov Moscow State University of Medicine and Dentistry (from the personal archive)

Модель процедуры необратимой электропорации

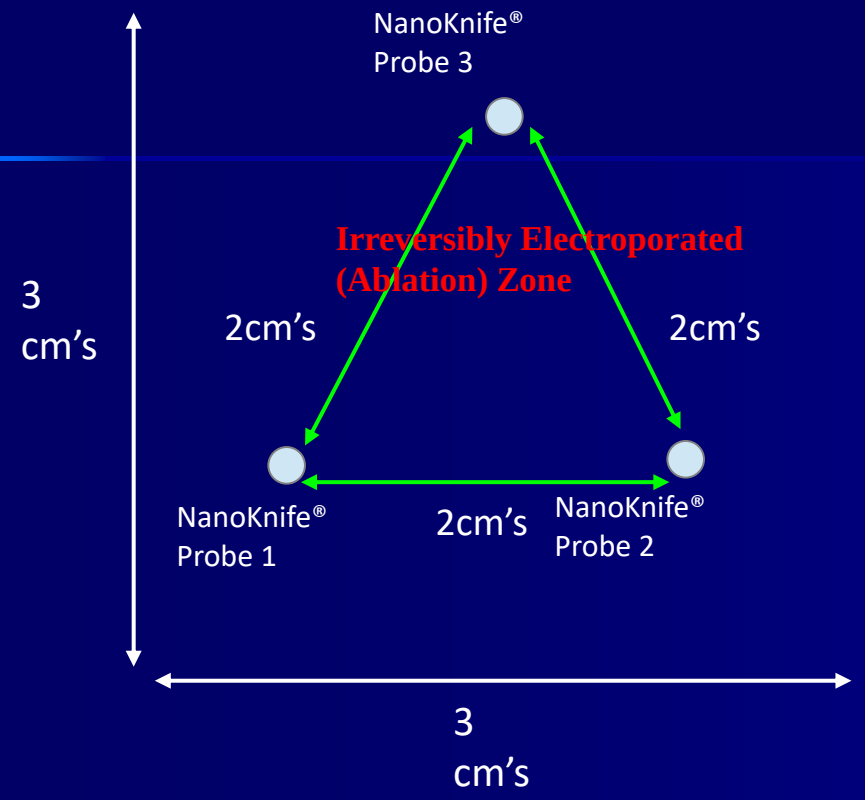

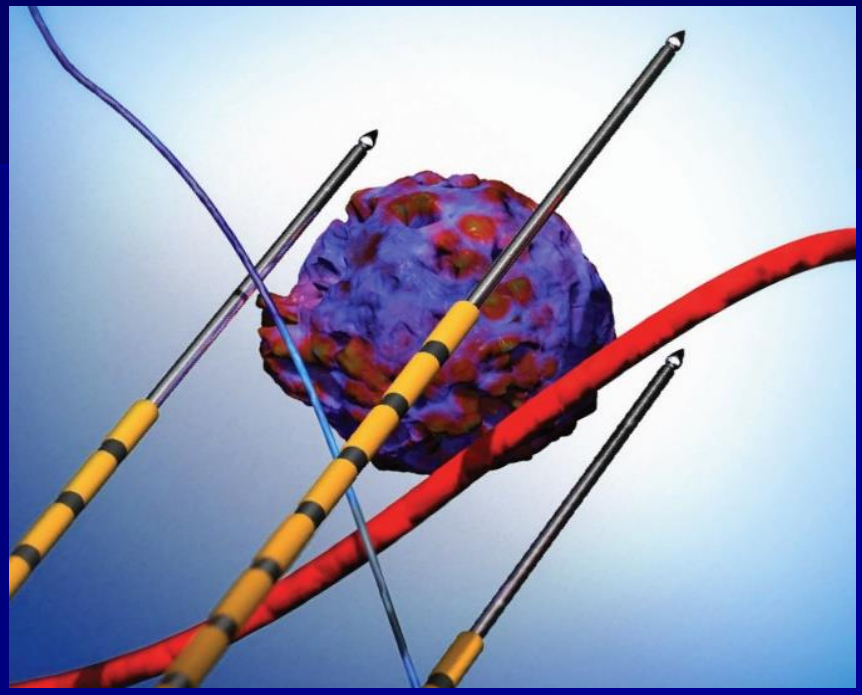

* Между двумя электродами проводится 90 импульсов напряженностью до 1500 Вольт/см длительностью 70 микросекунд. Силой тока до 30 Ампер.

* Одномоментно может быть использовано до 6 электродов. Диаметр иглы 19 Gauge. Максимальное расстояние между 2 иглами 2 см.

* Контроль процедуры посредством программного обеспечения

Процедура необратимой электропорации

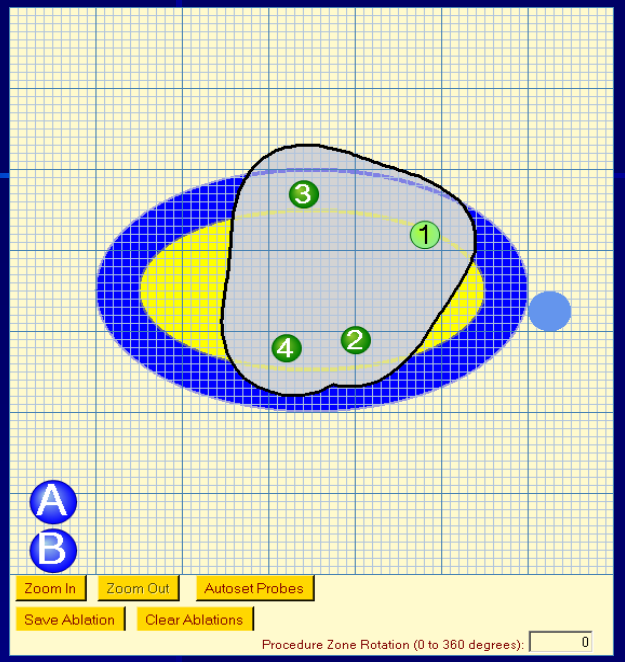

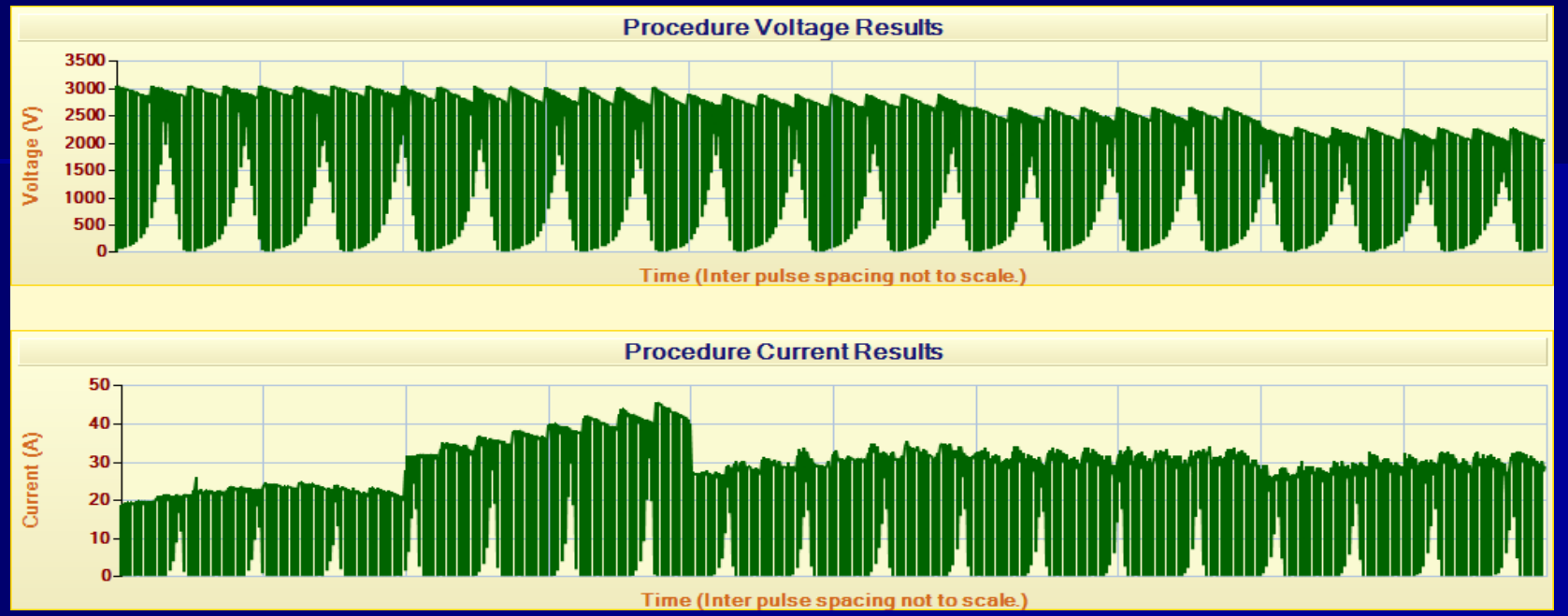

IRE PROCEDURE SUMMARY (1 of 6)

Probes		Probe Spacing (cm)	Volt	Pulse Length	Number of Pulses
4	1	2.1	3000	90	10
2	3	1.9	2850	90	10
3	4	1.9	2850	90	10
1	2	1.5	2250	90	10
1	3	1.5	2250	90	10
2	4	0.8	1200	90	10

	Probe +	Probe -	Initial Voltage	Voltage	Pulse Length	Num Pulses	Total Pulses Delivered	Status
▶	2	3	3000	3000	90	80	80	Completed
	4	1	3000	3000	90	80	80	Completed
	3	4	2850	2850	90	80	80	Completed
	1	3	2625	2625	90	80	80	Completed
	1	2	2250	2250	90	80	80	Completed

Prof. Panchenkov D. N., M.D., PhD., Head of the laboratory of minimally invasive surgery of A.I. Evdokimov Moscow State University of Medicine and Dentistry (from the personal archive)

Собственный опыт



- 32 пациента нерезектабельным местнораспространенным раком поджелудочной железы cT4N0 (1) M0, стадия III

- Доступ - лапаротомия
- Размер опухоли 4 - 6 см
- Во всех случаях диагноз был верифицирован морфологически
- Диагноз основывался на результатах комплексного обследования в специализированной клинике

Стадия III	T1-3	T4		Итого
		ПХТ+НЭ	ПХТ	
N0	-	24	12	36
N1	-	8	6	14
Итого	-	32	18	50

Компьютерно-томографическая семиотика послеоперационных изменений в оценке эффективности необратимой электропорации

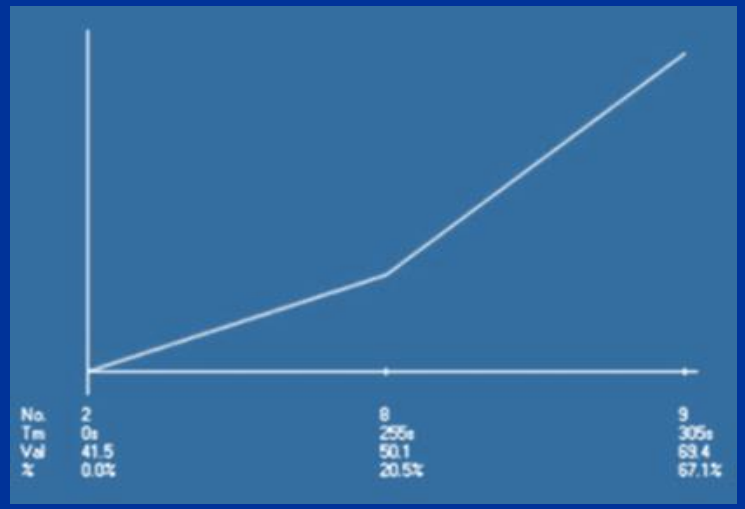

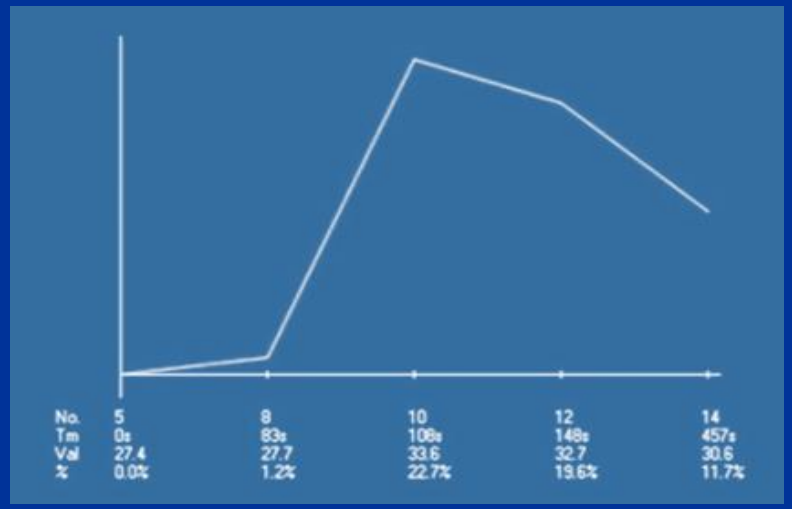

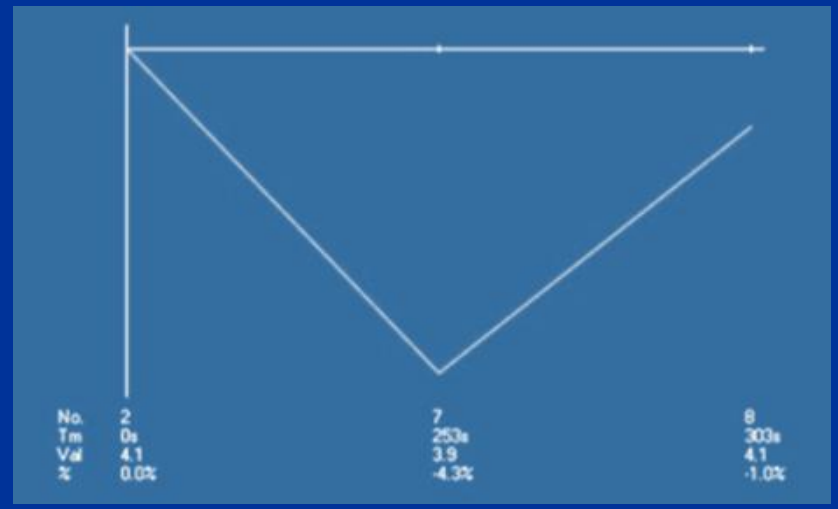

Этап	Срок	Нативная фаза	Артериальная фаза	Венозная фаза	Отсроченная фаза	Тип кривой
Дооперационный	-	32,08 ± 7,5	43,26 ± 9,99	54,61 ± 12,3	60,31 ± 15,6	Монотонный прогредиентный
Ранний I	1	23,1 ± 3,5*	28,6 ± 4,0*	35,8 ± 4,7*	30,2 ± 4,2*	Пик/вымывание
Ранний II	13	34,5 ± 5,0	40,8 ± 5,3	43,6 ± 5,9*	36,9 ± 5,1*	Пик/вымывание
Промежуточный	30	28,7 ± 4,1	28,9 ± 4,3*	29,1 ± 4,5*	28,8 ± 4,2*	Плоский/парадоксальный
Отдаленный	120	37,5 ± 5,2	66,8 ± 7,4	77,9 ± 8,1	84,3 ± 8,9	Прогредиентный (норма)

Примечание: * – различия с дооперационным периодом статистически значимы ($p < 0,05$, критерий Вилкоксона).

Компьютерно-томографическая семиотика послеоперационных изменений в оценке эффективности необратимой электропорации

Продолженный рост

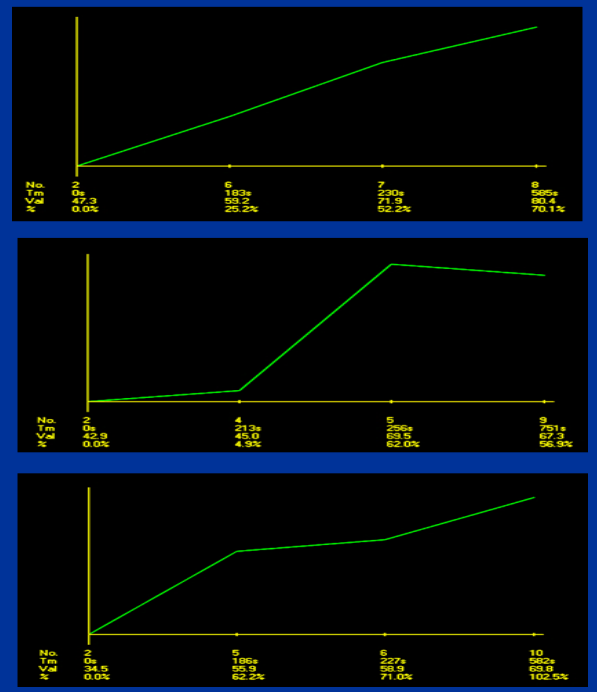

120 суток регенерация в зоне воздействия

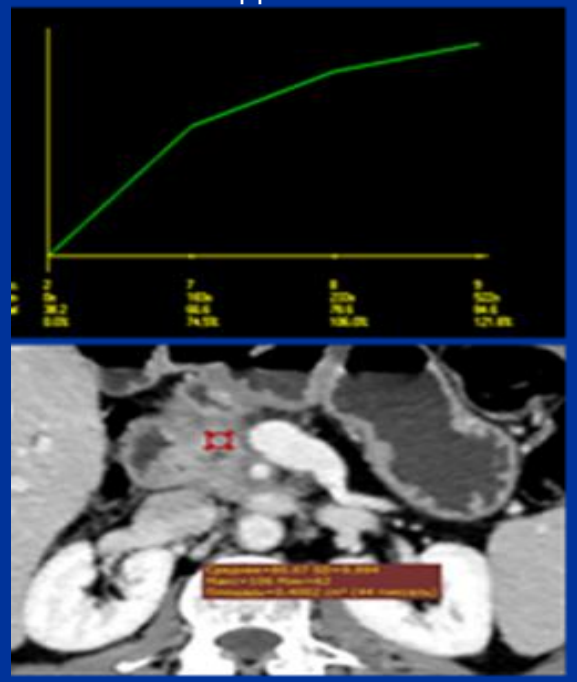

Область измерения в интактной железе

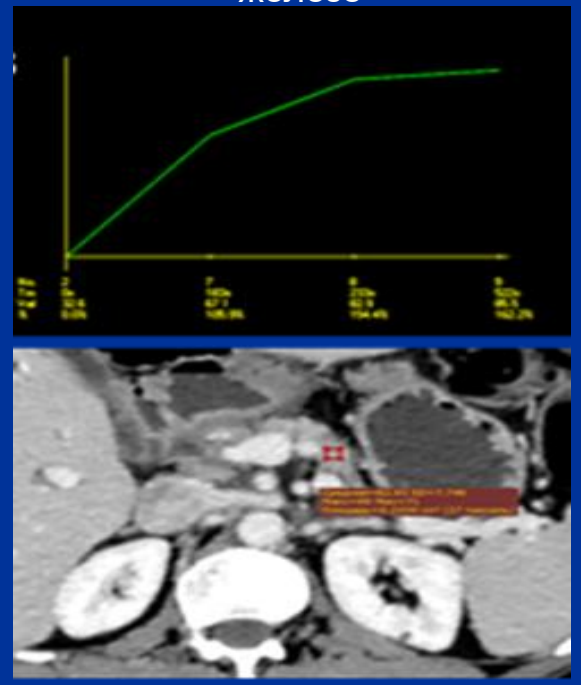

Состояние	Срок	Тип кривой	Характеристика
Рецидив опухоли	любой	Монотонный прогредиентный или ранний артериальный	Повторное появление монотонного роста плотности от нативной к отсроченной фазе или атипичное раннее накопление
Нормальная паренхима / репарация	120 суток и более	Прогредиентный	Прогредиентный рост, аналогичный нормальной ткани

Отличительные особенности необратимой электропорации

СОХРАННЕНИЕ КРИТИЧЕСКИХ СТРУКТУР: СОСУДЫ, ПРОТОКИ

До операции

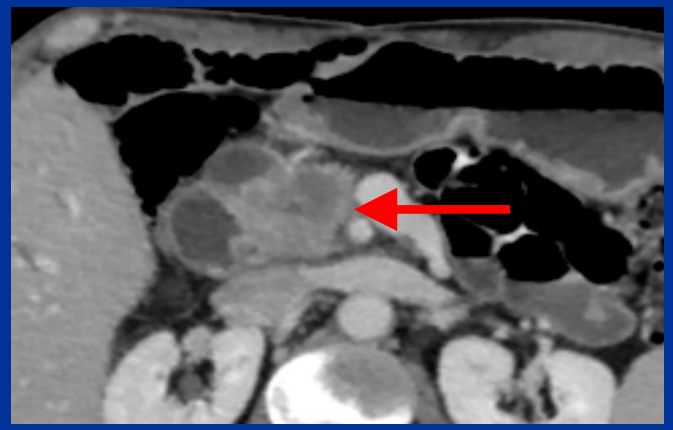

Опухоль с нечеткими границами

1 сутки



Зона электропорации с четкими границами, реактивный выпот

13 сутки

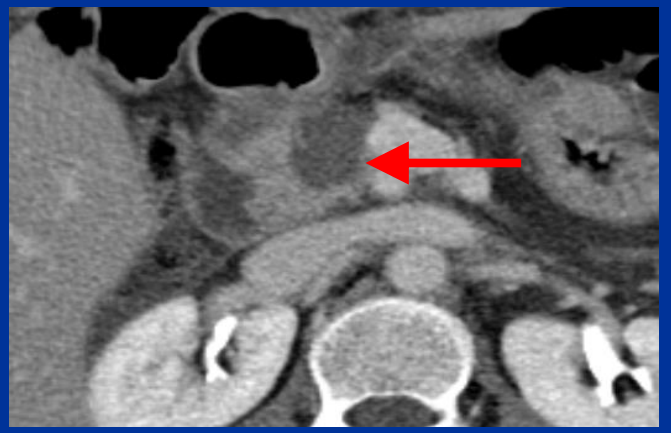

Зона электропорации с четкими границами

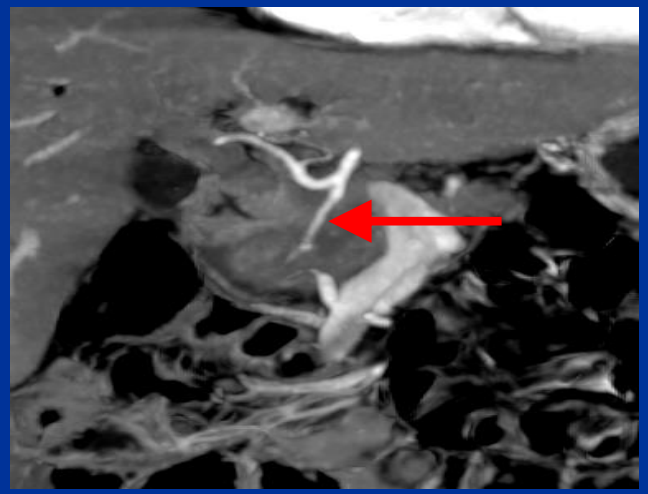

a. gastroduodenalis включена в структуру опухоли

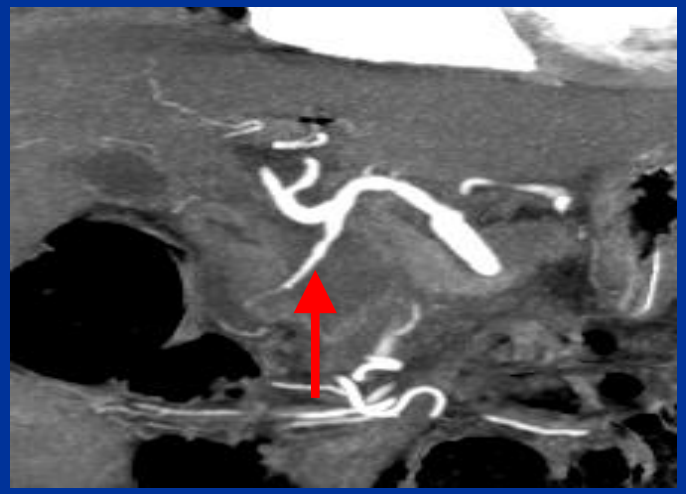

a. gastroduodenalis проходима

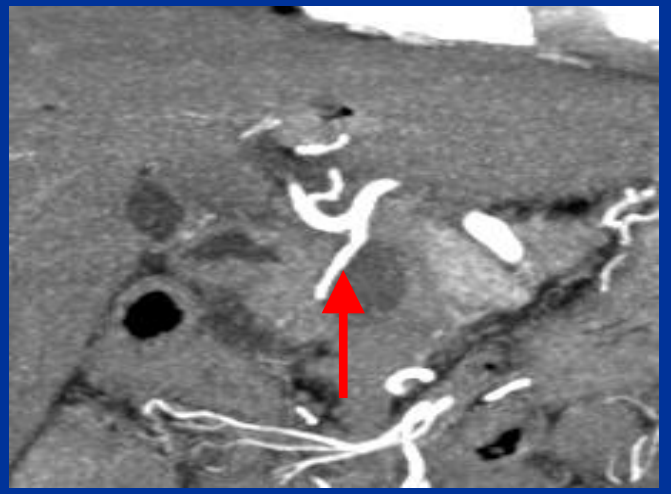

a. gastroduodenalis проходима

Результат применения необратимой электропорации у пациентов с нерезектабельным местнораспространенным раком поджелудочной железы в сочетании с химиотерапией

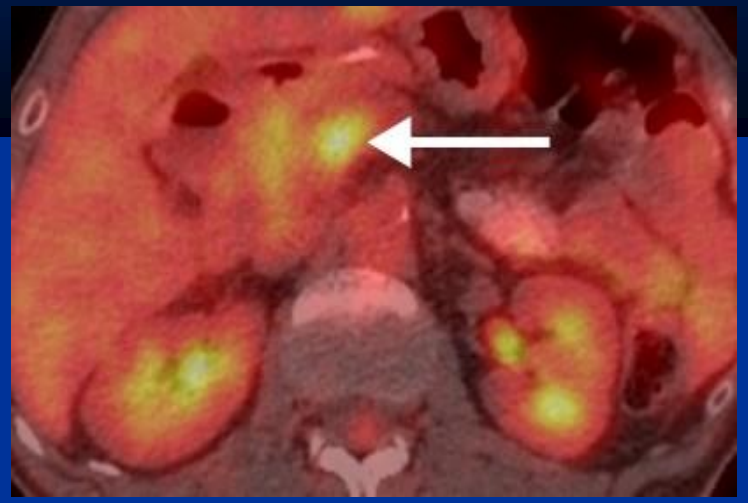

Пациентка П., 55 лет. Диагноз: Рак головки поджелудочной железы cT4N0M0, стадия III (стрелка), первичное исследование; ПЭТ, совмещенное с КТ.

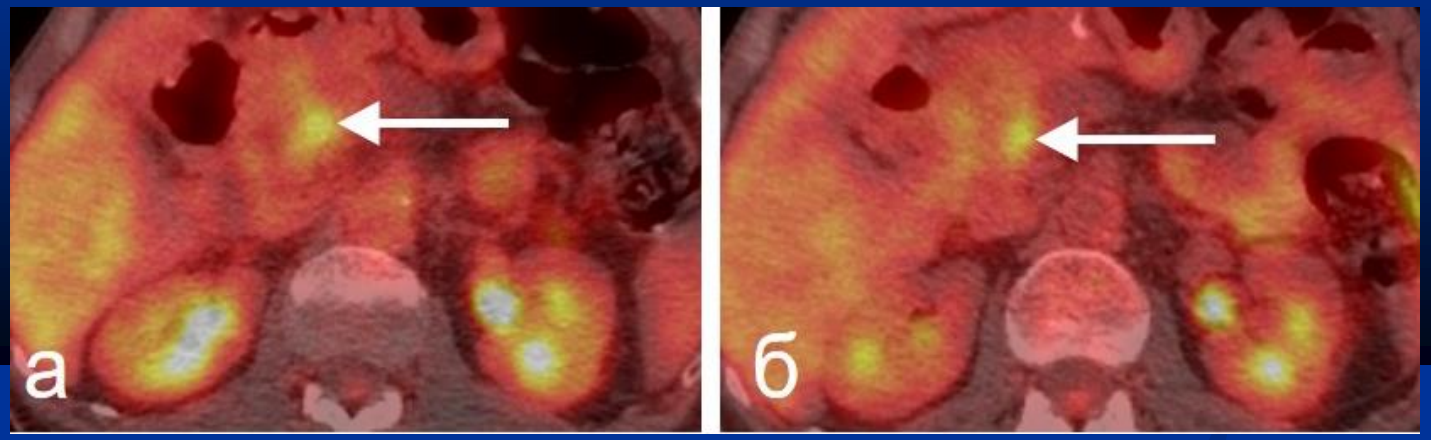

Пациентка П., ПЭТ, совмещенное с КТ, через 3 мес. (а) и 7 мес. (б) после необратимой электропорации: уменьшение размеров опухоли (стрелка).

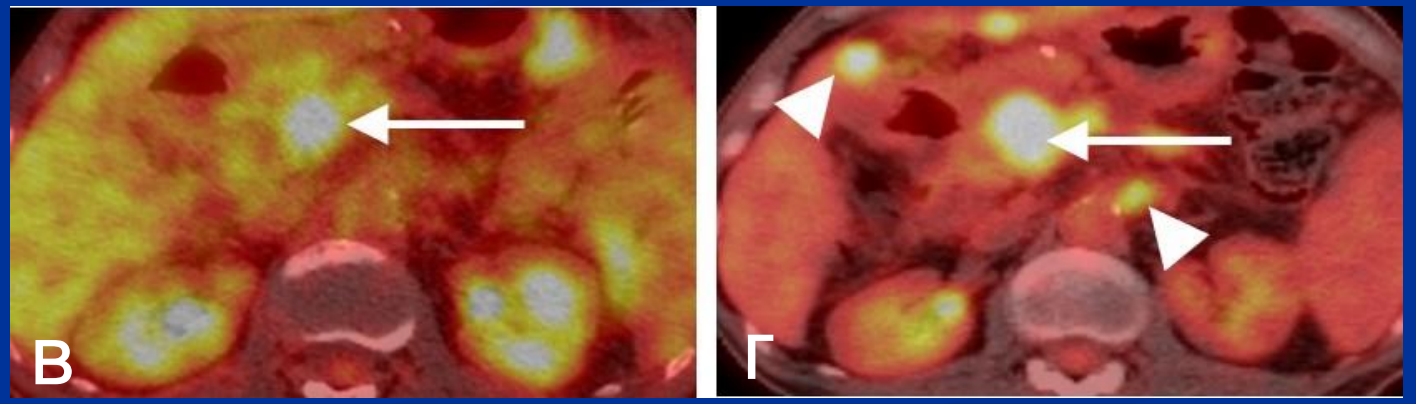

Пациент П., ПЭТ, совмещенное с КТ, через 10 мес. (в) и 18 мес. (г) после необратимой электропорации: увеличение размеров опухоли (стрелка), метастазы в печени и регионарные лимфоузлы (треугольные стрелки).

Мировой опыт

ГРУППА НЭП+ПХТ VS ХИМИОТЕРАПИЯ

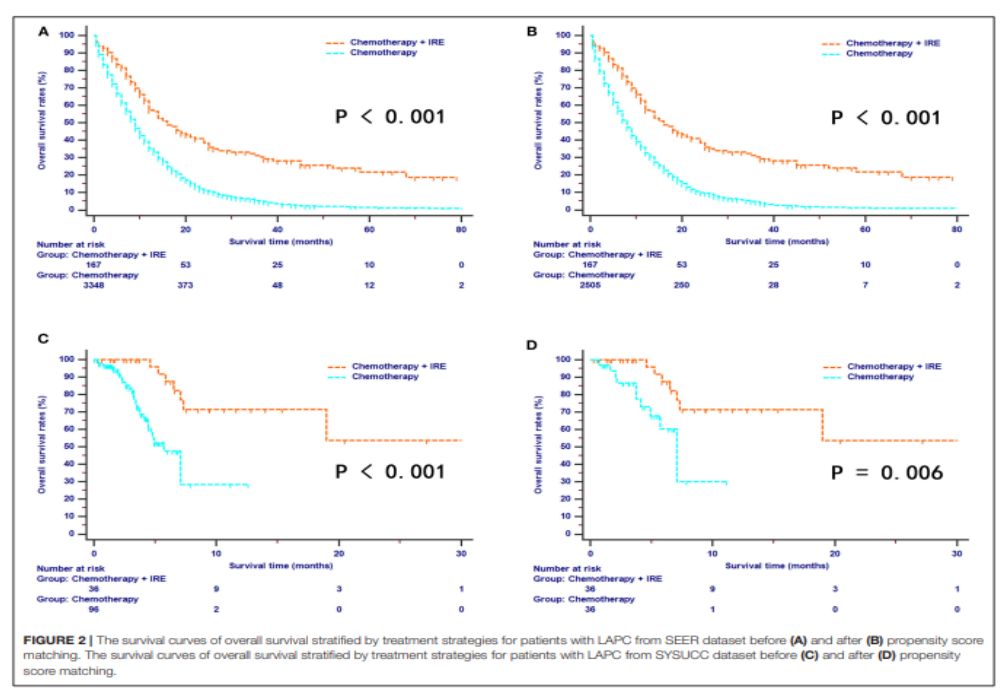

FIGURE 2 | The survival curves of overall survival stratified by treatment strategies for patients with LAPC from SEER dataset before **(A)** and after **(B)** propensity score matching. The survival curves of overall survival stratified by treatment strategies for patients with LAPC from SYSUCC dataset before **(C)** and after **(D)** propensity score matching.

- **ВЫЖИВАЕМОСТЬ БЕЗ ЛОКАЛЬНОГО ПРОГРЕССИРОВАНИЯ**
- **(МЕ 14 ПРОТИВ 6 МЕСЯЦЕВ, P = 0,01)**

- **ОБЩАЯ ВЫЖИВАЕМОСТЬ (МЕ 24,9 ПРОТИВ 13 МЕСЯЦЕВ, P = 0,03)**

He C, Huang X, Zhang Y, Cai Z, Lin X and Li S (2020)
Comparison of Survival Between Irreversible Electroporation Followed by Chemotherapy and Chemotherapy Alone for Locally Advanced Pancreatic Cancer. Front. Oncol. 10:6.
doi: 10.3389/fonc.2020.00006

ГРУППА НЭП VS ПХТ+РЕЗЕКЦИЯ VS ХИМИОТЕРАПИЯ

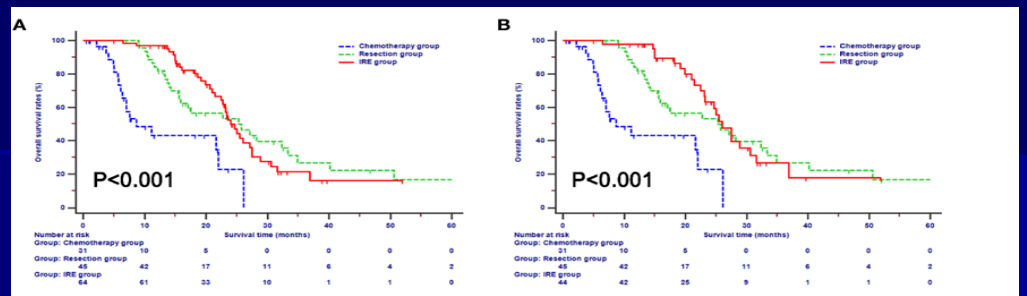

| Overall survival analyses stratified by treatments in all included patients **(A)** and patients with neoadjuvant chemotherapy **(B)**.

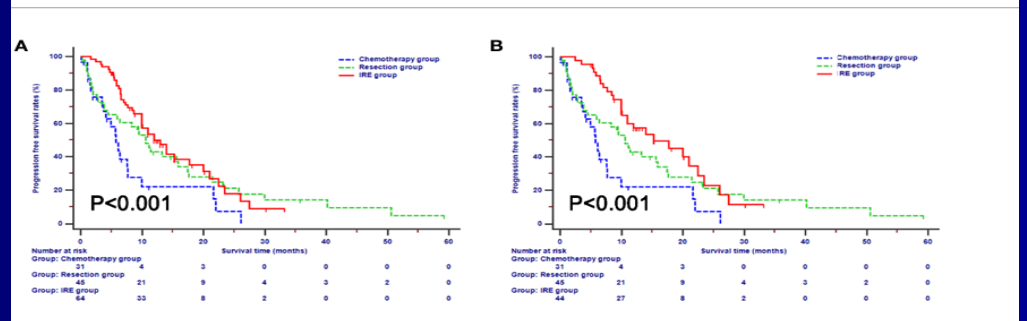

| Progression free survival analyses stratified by treatments in all included patients **(A)** and patients with neoadjuvant chemotherapy **(B)**.

ВЫЖИВАЕМОСТЬ БЕЗ ПРОГРЕССИРОВАНИЯ
ГРУППА ПХТ+РЕЗЕКЦИИ VS НЭП
ME 10,6 VS 12, (P = 0,03) VS 5,7 МЕС., (P=0,009)

ОБЩАЯ ВЫЖИВАЕМОСТЬ
ГРУППА ПХТ+РЕЗЕКЦИИ VS НЭП VS ПХТ
ME 25,3 VS 26,0 МЕС., P > 0,05 VS 8,7 МЕС., P < 0,001)

He C, Sun S, Huang X, Zhang Y, Lin X and Li S(2021) Survival Comparison of Neoadjuvant Chemotherapy Followed by Irreversible Electroporation Versus Conversional Resection for Locally Advanced Pancreatic Cancer. Front. Oncol. 10:622318. doi: 10.3389/fonc.2020.622318


Cycled pulsing to mitigate thermal damage for multi-electrode irreversible electroporation therapy


Irreversible Electroporation in Pancreatic Cancer—An Evolving Experimental and Clinical Method


Comparison of Survival Between Irreversible Electroporation Followed by Chemotherapy and Chemotherapy Alone for Locally Advanced Pancreatic Cancer


Treatment of locally advanced pancreatic cancer with irreversible electroporation and intraoperative radiotherapy

Результат применения необратимой электропорации у пациентов с нерезектабельным местнораспространенным раком поджелудочной железы в сочетании с химиотерапией

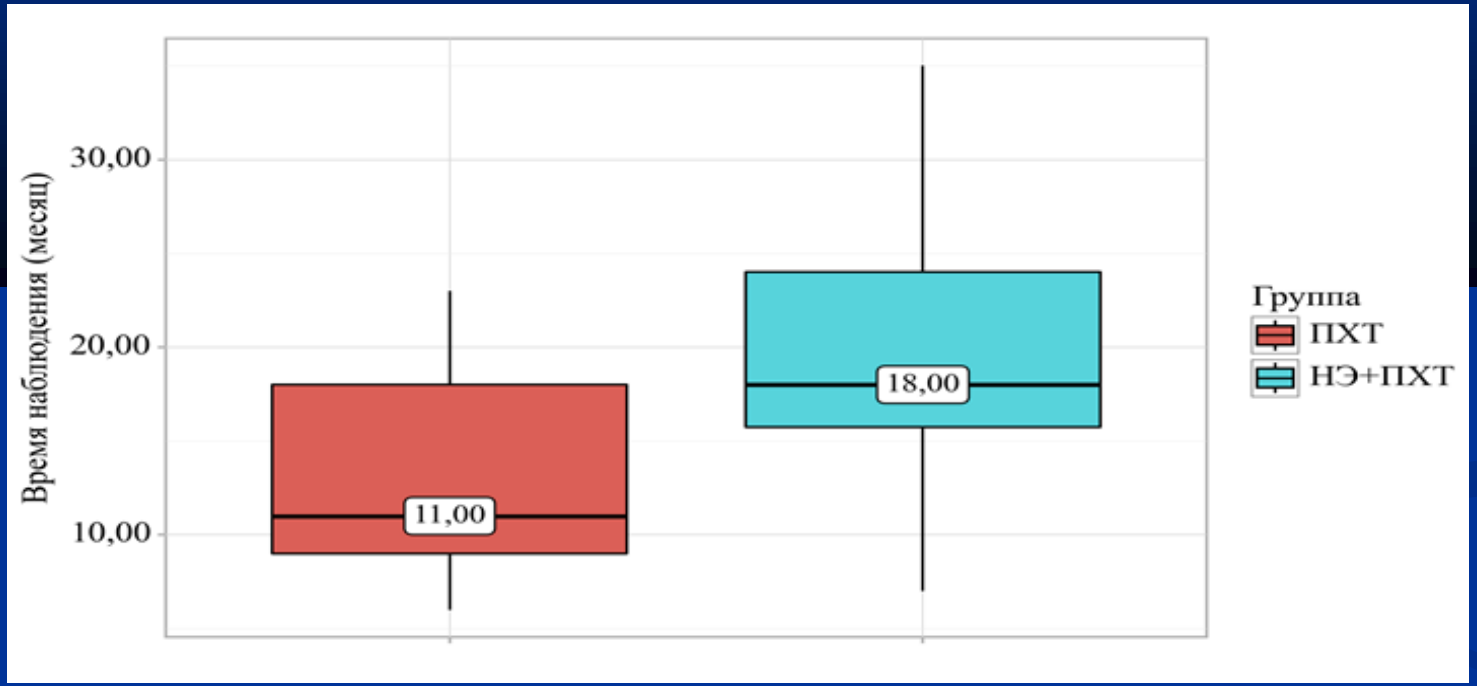

Показатель	Категория	Время наблюдения (месяц)		
		Me	$Q_1 – Q_3$	n
Группа	ПХТ	11,00	9,00 – 18,00	18
	НЭ+ПХТ	18,00	15,75 – 24,00	32

Результат применения необратимой электропорации у пациентов с нерезектабельным местнораспространенным раком поджелудочной железы в сочетании с химиотерапией

Выживаемость без прогрессирования

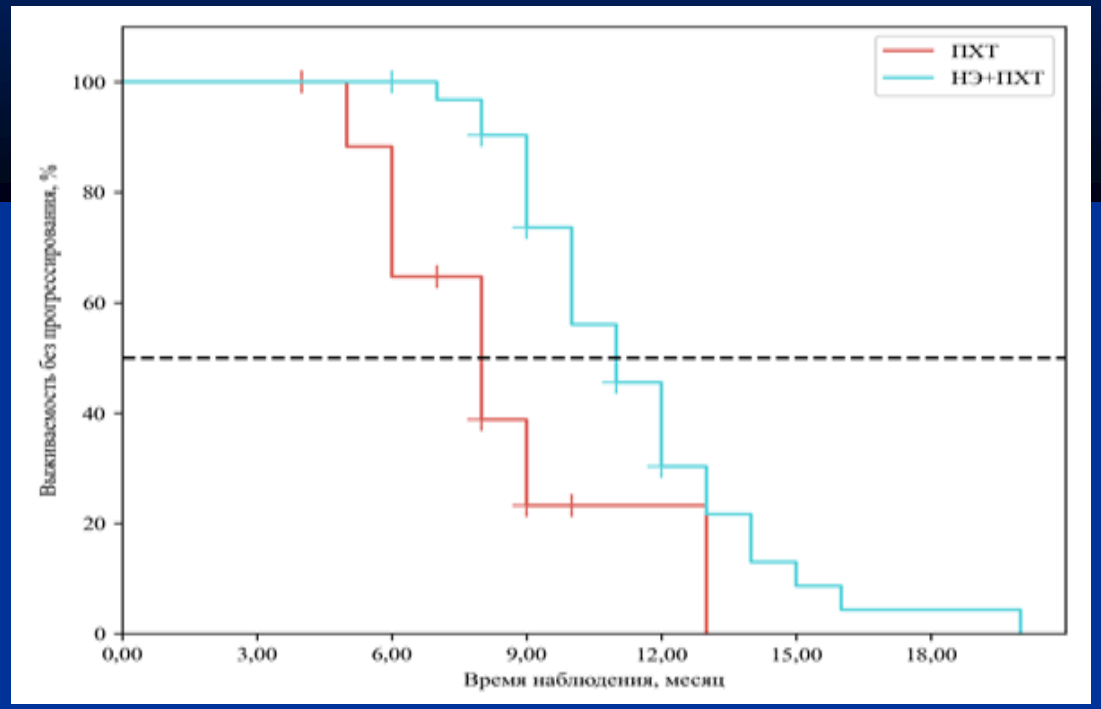

В группе ПХТ: Me 8,00 месяцев от начала наблюдения (95% ДИ: 6,5 – 9,00 месяцев)

В группе НЭ+ПХТ составила 11,00 месяцев от начала наблюдения (95% ДИ: 8,5 – 12,00 месяц). (p = 0,002)

Общая выживаемость

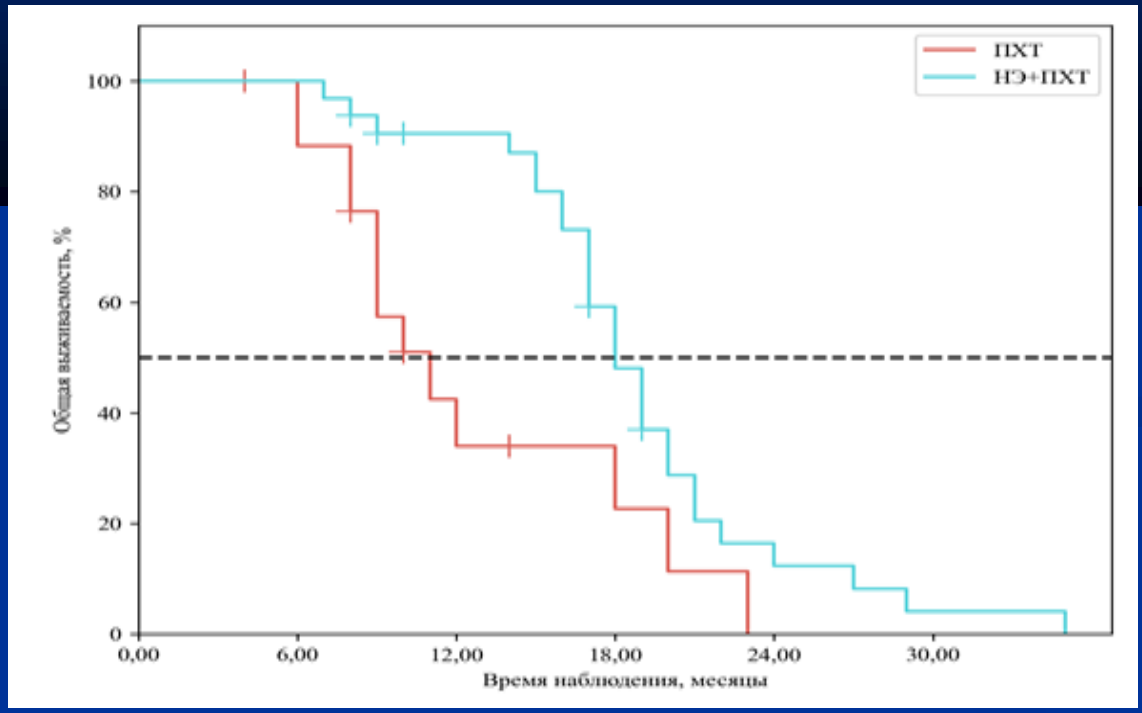

В группе ПХТ: Me 11,00 месяцев от начала наблюдения (95% ДИ: 9,00 – 13,5 месяцев)

В группе НЭ+ПХТ составила 18,0 месяц от начала наблюдения (95% ДИ: 16,5 – 20,00 месяцев). (p = 0,016)

РЕЗУЛЬТАТЫ ОЦЕНКИ КАЧЕСТВА ЖИЗНИ У ПАЦИЕНТОВ С МЕСТНОРАСПРОСТРАНЕННЫМИ ЗЛОКАЧЕСТВЕННЫМИ НОВООБРАЗОВАНИЯМИ ПОДЖЕЛУДОЧНОЙ ЖЕЛЕЗЫ ПРИ КОМБИНАЦИИ ХИМИОТЕРАПИИ С НЕОБРАТИМОЙ ЭЛЕКТРОПОРАЦИЕЙ



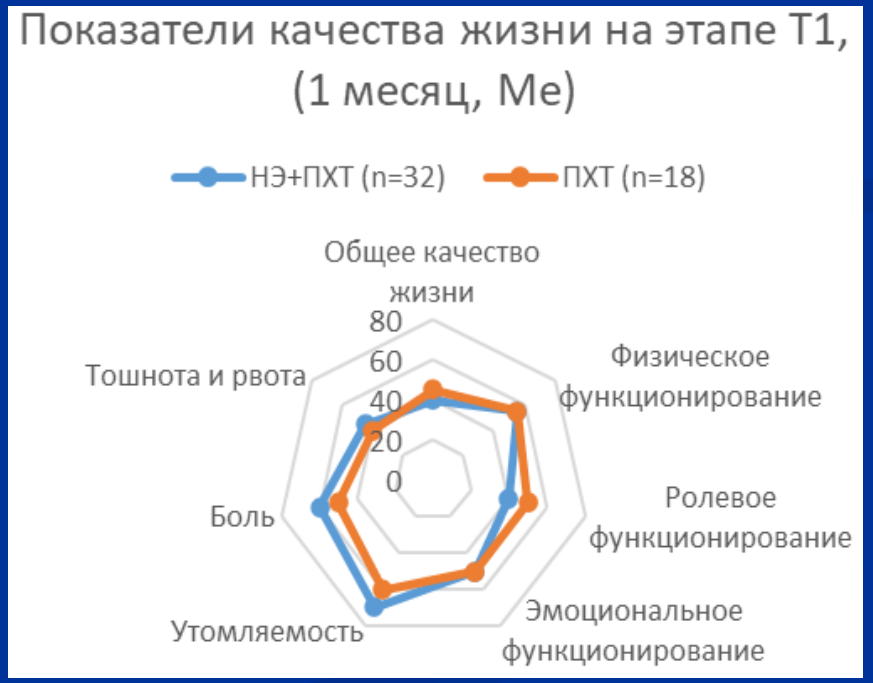

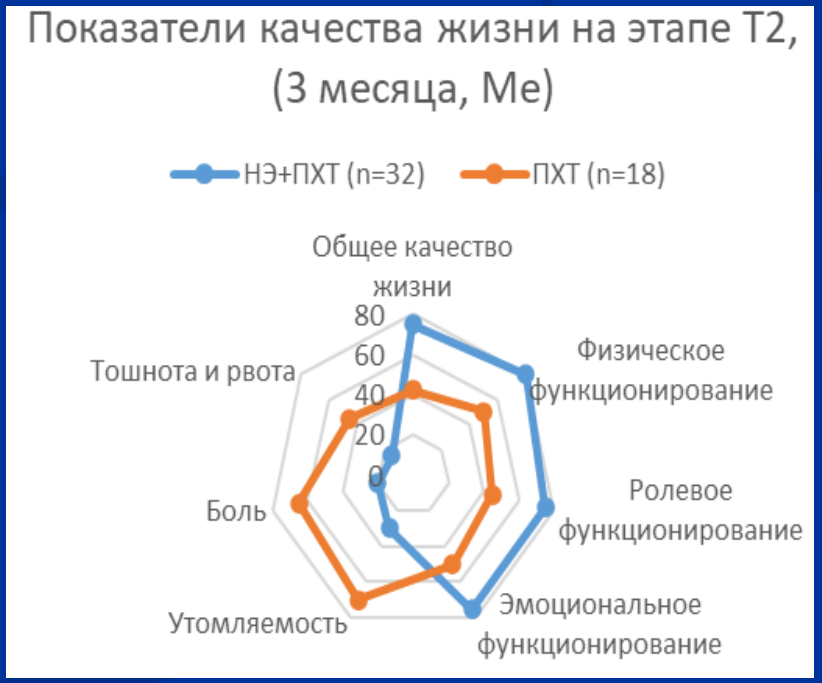



Действующий прототип



Патенты



РОССИЙСКАЯ ФЕДЕРАЦИЯ

ПАТЕНТ

НА ИЗОБРЕТЕНИЕ

№ 2738572

Устройство для электропорации

Патентообладатели: *Федеральное государственное бюдже образовательное учреждение высшего образования "Московский государственный медико-стоматологи университет имени А.И. Евдокимова" Министерст здравоохранения Российской Федерации (ФГБОУ ВО М им. А.И. Евдокимова Минздрава России) (RU), Обще ограниченной ответственностью "Элсим" (ООО "Э (RU)*

Авторы: *см. на обороте*

Заявка № 2020112509
Приоритет изобретения 27 марта 2020 г.
Дата государственной регистрации в Государственном реестре изобретений Российской Федерации 14 декабря 2020 г.
Срок действия исключительного права на изобретение истекает 27 марта 2040 г.

Руководитель Федеральной слу по интеллектуальной собствен



РОССИЙСКАЯ ФЕДЕРАЦИЯ

ПАТЕНТ

НА ИЗОБРЕТЕНИЕ

№ 2711511

Устройство для электропорации

Патентообладатели: *Общество с ограниченной ответственностью "Элсим" (RU), Федеральное государственное бюджетное образовательное учреждение высшего образования "Московский государственный медико-стоматологический университет имени А.И. Евдокимова" Министерства здравоохранения Российской Федерации (ФГБОУ ВО МГМСУ имени А.И. Евдокимова Минздрава России) (RU)*

Авторы: *см. на обороте*

Заявка № 2018145200
Приоритет изобретения 19 декабря 2018 г.
Дата государственной регистрации в Государственном реестре изобретений Российской Федерации 17 января 2020 г.
Срок действия исключительного права на изобретение истекает 19 декабря 2038 г.

Руководитель Федеральной службы по интеллектуальной собственности

Г.П. Ивлиев



Необратимая электропорация опухолей

Под редакцией
Д.Н. Панченкова
Ю.А. Степановой
Ю.В. Иванова

БЛАГОДАРЮ ЗА ВНИМАНИЕ !